Lane Medical Library

192

Über ein Schilddrüsenteratom bei einem Neugeborenen

STANFORD UNIVERSITY
JUL
25
1939
LIBRARY

Dissertation

zur

Erlangung der Doktorwürde

der

medizinischen Fakultät

der

Ludwigs-Universität zu Gießen

vorgelegt von

Wilhelm Ulrich
aus Wölfersheim.

Gießen
1938

Druckerei u. Verlag wissenschaftlicher Werke Konrad Triltsch Würzburg

Gedruckt mit der Genehmigung der medizinischen Fakultät zu Gießen.

Referent: Prof. Dr. Herzog, Direktor des Path. Institutes der Universität Gießen.

Die Arbeit stammt aus dem Path. Institut des Stadtkrankenhauses Darmstadt.

Direktor: Med.-Rat Dr. med. Schneider.

Meiner lieben Mutter

Digitized by the Internet Archive
in 2026

https://archive.org/details/IA40154004_0301

Über ein Schilddrüsenteratom bei einem Neugeborenen.

Diese Wunderdinge, die Teratome, haben schon zu mancher Theorie Anlaß gegeben, auf deren zwei bekannteste, die „Parthenogenese“ und die „Blastomerentheorie“, ich später eingehen werde.

Die Teratome bilden eine Gruppe der Mischgeschwülste und zwar ihre komplizierteste Form, die durch das Vorhandensein von Abkömmlingen dreier Keimblätter gekennzeichnet ist. Wir sehen dabei von den rudimentären einseitig entwickelten Teratomen ab. Unter den Mischgeschwülsten verstehen wir solche Neubildungen, in welchen mehrere Gewebsarten, die nicht auseinander hervorgehen können, selbständig geschwulstmäßig wuchern. Außerdem gilt als weiteres Merkmal, daß die Geschwulst aus einem embryonalen Keim entstanden ist, der früher oder später aus dem Gewebsverband ausgeschaltet wurde. Die einfachste Form der Mischgeschwülste bilden nach Borst's Einteilung Fibroadenome, in denen Abkömmlinge zweier Keimblätter (Epithel und Bindegewebe) selbständig an der Wucherung beteiligt sind. Ob der Mischtumor einfach oder verwickelter zusammengesetzt ist, richtet sich in erster Linie nach dem Zeitpunkt der Ausschaltung des Geschwulstkeimes; denn im allgemeinen wird ein Keim, je früher er ausgeschaltet ist, um so größere Entwicklungsmöglichkeiten haben, während bei späterer Ausschaltung die Entwicklungsmöglichkeiten durch Differenzierung immer stärker eingeengt werden. Zwischen den einfachen und komplizierten dreikeimblättrigen Mischgeschwülsten gibt es noch eine Übergangsgruppe, die zwar vielseitig zusammengesetzt ist aus mannigfachen Geweben, jedoch nur solche Gewebsformationen liefert, die in der Körpergegend des Sitzes der Geschwulst embryonal vorkommen. Wilms hat diese Form als regionäre Mischgeschwulst gekennzeichnet. Von dieser Mischgeschwulst unterscheidet sich die teratoide Mischgeschwulst dadurch, daß sie auch Gewebe enthält, die an dem betreffenden Ort weder zur Zeit der Entwicklung der Geschwulst noch embryonal vorkommen. Die Teratome sind also heterologe, heterotrope und heterochrone Geschwülste. Die genaue Untersuchung hat ergeben, daß die Teratome im allgemeinen Abkömmlinge aller drei Keimblätter enthalten, die den Embryo aufbauen, und daß sie in ihrer ungeordneten Wucherung einen mehr oder minder rudimentären

Embryo aufbauen, daher von manchen auch als Embryome bezeichnet. Die Grenzlinie gegen die rudimentären Doppelbildungen kann dadurch im Einzelnen auf Schwierigkeiten stoßen und nur noch topographisch möglich sein. Die Teratome bevorzugen erfahrungsgemäß die Keimdrüsen (Ovar und Hoden) und kommen an diesen Stellen als in der weiteren Entstehung wohl sich nahestehenden in der weiteren Entwicklung aber verschiedenen Formen vor. Im Ovar sehen wir häufiger die langsam wachsenden sog. Dermoidcysten. Sie enthalten die verschiedenen aber ausgereiften Gewebsarten. Ihnen gegenüber stehen die meist soliden und rasch wachsenden Teratoide; bei ihnen sind die Gewebe häufig nur unvollkommen differenziert und entsprechen verschiedenen foetalen Entwicklungsstufen (coaetane und embryonale Form). Das Dermoid entwickelt sich zugleich mit seiner Trägerin, zeigt gereifte annähernd gleichaltrige Gewebs- und Organbildungen. Askanazy hat deshalb dafür den Ausdruck des coaetanen Teratoms geprägt. Das Teratoid dagegen wächst mehr plötzlich aus einem bis jahrelang schlummernden Keim und liefert in schrankenlosen Wucherungen vorwiegend jugendliche unausgereifte Gewebe und wird daher von Askanazy als embryonales Teratom bezeichnet. Während an einer Stelle schon Hirnwindungen mit Sonderung von Rinde und Mark erzeugt sind, ist an vielen anderen Stellen das Neuroepithel unermüdlich tätig, neue Röhren und Blasen zu bilden (siehe eigener Fall). Während an einem Punkt die Haare schon mit Talgdrüsen ausgestattet sind, senken sich an einer anderen Stelle die ersten Haarsprossen von der jungen Epidermis eben erst in die Tiefe. Man nimmt für Teratoid und Dermoid gleiches Ausgangsmaterial an. Ob das verschiedene Wachstum, wobei man annehmen kann, daß das Anlagematerial von vornherein pathologisch gestaltet, der ausgeschaltete Keim also krank war, oder ob der Wachstumsreiz, der ein verschiedener sein kann, für die einmal langsame und gleichmäßige, das andere Mal pathologisch starke und plötzliche Entwicklung der Teratome anzuschuldigen ist, sei zunächst einmal dahingestellt.

Von den vielen in den vergangenen Jahren aufgestellten Theorien will ich, wie schon oben erwähnt, auf nur zwei nach Darstellung von John Miller im Handbuch Henke-Lubarsch, weibliche Geschlechtsorgane 1937, näher eingehen.

Da die Dermoidcysten, wie die soliden Teratome, Abkömmlinge aller drei Keimblätter mit zum Teil vollendeten Nachbildungen der meisten Organe enthalten (Dridermone), müssen sie, worauf alle Bearbeiter der Frage hinweisen, aus einem eiwertigen oder totipotenten Keim hervorgehen. Sehr richtig hebt R. Meyer hervor, daß an dem vollen Eiwert, die Fähigkeit Geschlechtszellen

zu bilden, fehle. Jeder genetische Erklärungsversuch muß die Häufigkeit der Dermoidcysten in den Ovarien bzw. in den Hoden in Betracht ziehen. Eine Deutung der Histogenese verlangt auch die Erklärung des Zustandekommens mehrfacher bis 21-facher Eierstockdermoide (Fall Nowak). Es ist weder denkbar, daß eine derartige Riesengruppe von 21 Furchungskugeln ohne verhängnisvolle Auswirkung für die Entwicklung ihrer Trägerin aus dem embryonalen Zellverband ausgeschaltet werden kann, noch daß etwa einige wenige Teilstücke trotz wiederholter Spaltungen nach ihrer Verlagerung ihre — sozusagen — Omnipotenz zu wahren vermögen. Diese Massenerzeugung von Dermoiden ist aber bisher nicht befriedigend gedeutet worden. Die parthenogenetische Theorie hat heute noch Anhänger, die die Entstehung der Dermoidcysten aus Eizellen ohne Befruchtung gelten lassen. Es scheint aber undenkbar, Primordial- bzw. Voreiern die Fähigkeit zuzuerkennen, Bildungen von derartig verwickeltem Bau zu liefern, wie zum Beispiel die foetalen Inclusionen (Foetus in Foetu). Die Ableitung, in Sonderheit der Dermoidcysten aus diesen Keimzellen, bezeichnet Ingier als durchaus unhaltbare und unklare Theorie. Einer der besten Kenner dieser Bildungen Wilms, (1899 — S. 231 u. 236) gab sie zugunsten der Marchand-Bonnetschen Theorie auf, mit der Begründung, daß nur das befruchtete reife Ei eine dreikeimblättrige Keimanlage hervorzubringen vermag. Nach Askanazys umfassenden Untersuchungen kann das Dermoid (coaetanes Teratom) nicht aus dem Ei seiner Trägerin hervorgehen, da beide Träger und Geschwulst gleichartige Organe und Gewebe zeigen und daran als gleichaltrig zu erkennen sind, also in einem Geschwisterverhältnis stehen. Wie Wilms schließt sich Askanazy der Blastomeren-Theorie deshalb an, und zwar denkt er an die Entstehung einer sexuellen Furchungskugel. Das von Schubert erbrachte Gegenargument halte ich nicht für ganz durchschlagend, wenn er in den ältesten Cysten Zähne nachwies, die bei weitem jünger waren als die Träger dieser Gebilde, da ja in diesen, besonders aber in den Teratomen, embryonale Gewebe angetroffen werden, die immer wieder von neuem Organanlagen bilden, im großen ganzen aber dem Tumorträger gleichaltrig sein können.

Die sog. parthenogenetische Theorie, die der Urgeschlechtszellen-Theorie nahesteht, fand besonders in Bosaeus, Goodall, Leo Löb, Pfannenstiel und Wendler Vorgänger. Nach ihr ist das Wunderding sozusagen die Tochter seiner Trägerin. Als Hauptvertreter dieser Theorie ist Bosaeus bezeichnet worden, der durch eine große Reihe von Tierversuchen (Verpflanzung von 2730 künstlich zur Weiterentwicklung ge-

brachten Eiern von Fröschen und Kröten in 302 ausgewachsene Tiere) die Einwände gegen diese Theorie, wenn auch nicht behoben, so sie doch teils abgeschwächt, teils beseitigt zu haben glaubte. Bei Fischen und Amphibien läßt sich eine Entwicklung auf dem Wege der Jungfernzeugung erzielen. Bosaeus verweist auf die Versuche Loebs an Meerschweinchen, wobei parthenogenetische Vorgänge im Ovar an Eizellen festgestellt wurden. Diese Beobachtungen beweisen in Wirklichkeit derartige lange bei Säugetieren überhaupt bestrittene Vorgänge. Allerdings wurden hier nur Stadien und zwar sehr selten von Morula und Blastula erreicht, um schließlich auf ein Blastoderm hinauszukommen, das bald vollständig erscheint, bald secundär auf chorioplacentare Bildungen reduziert war. Diese Befunde aber aus einer Parthenogenese abzuleiten, die zu einer Entwicklung von so komplizierten teratoiden Geschwülsten führt, ist, wie John Miller anführt, nicht möglich.

Bosaeus beweist in seinen Versuchen, daß embryoähnliche Bildungen aus Eiern oder eiwertigen Keimen entstehen können, womit der Einwand gegen die Parthenogenese fällt, daß die Teratoide, da sie keine Geschlechtszellen enthalten, nicht aus vollkommen eiwertigen Keimen entstanden sein könnten. Um damit aber die Dermoidcysten kleiner Mädchen zu erklären, dürften diese Versuche nicht hinreichend sein (John Miller), da man die in den Versuchen Bosaeus verwandten reifen Eier nicht mit den unreifen Eiern kleiner Mädchen auf eine Stufe stellen kann.

Die Lehre von der Entstehung der Wundergeschwülste aus einer Furchungskugel, also aus einem Teilstück eines befruchteten und sich furchenden Eies bezeichnet man als „Blastomeren-Teorie", die auf Marchand und Bonnet zurückgeht. Für die foetalen Inclusionen scheint Marchand die Herleitung von einem befruchteten Richtungskörperchen am wahrscheinlichsten; für die Entstehung der Teratome der Geschlechtsdrüsen glaubt er die gesonderte Entwicklung einer Furchungskugel eines späteren Teilungsstadiums oder eines früh abgeschnürten abnormen Segments annehmen zu müssen. Gegen die Entstehung der Ovarialdermoide aus Richtungskörperchen spricht das Vorkommen von weit mehr Dermoidcysten in beiden Ovarien, als Richtungskörperchen überhaupt beobachtet wurden, (als Höchstzahl fand Nowak 21 Dermoide). Bonnet lehnt sich an die Marcand'sche Theorie an und nimmt an, daß die Embryome ihr Dasein der Entwicklung von gesonderten oder sich abnorm langsam und verspätet teilenden, sei es somatischen, sei es sexuellen Blastomeren verdanken. Die Abstammung von einer befruchteten

Polzelle hält er für weniger wahrscheinlich. Robert Meyer weist daraufhin, daß die beiden schon erwähnten Formen von Blastomeren streng zu scheiden sind in die somatischen Blastomeren, die den Körper aber nicht die Geschlechtszellen liefern, und die sexuellen Blastomeren, die allein die Geschlechtszellen hervorbringen (Keimbahn). Dementsprechend wäre auch streng zu trennen in „Somatische Blastomeren-Theorie" und in „Sexuale Blastomeren- oder Keimzellen-Theorie". Möglich wäre allerdings noch, wie derselbe Forscher später andeutet, die Entstehung aus einem somato-sexuellen Keim. Da, wie schon bemerkt, in den Teratomen keine Geschlechtsdrüsen und Geschlechtsprodukte vorkommen, scheint ihre Abstammung von sexuellen Blastomeren ganz unsicher. „Differenzierte Sexualkeime" sind, wie R. Meyer sich ausdrückt, „jedenfalls keine Somatoblasten und nicht teratomfähig". Der Streit zwischen somatischer und sexueller Blastomeren-Theorie würde also dahin zu schlichten sein, daß man Zellen, so lange sie somatisch entwicklungsfähig sind, überhaupt nicht als Geschlechtszellen auffassen darf, selbst wenn sie in normalem Entwicklungsgange sich dahin differenzieren müßten; in diesem Sinne gibt es nur eine somatische Teratogenese und auf der anderen Seite Parthenogenese.

Ingier versucht die Bevorzugung der Keimdrüsen durch diese Wunderdinge dahin zu erklären, indem er annimmt, daß eine teils körperliche, teils sexuelle (geschlechtliche) Blastomere, allerdings noch undifferenziert, die Keimdrüsenanlage vor der Differenzierung erreicht, und daß hier die endgültige verspätete Trennung der beiden Bestandteile erfolgt. Nach Meyers Ansicht bedürfe diese Annahme besonderer Berücksichtigung, da sie die einzige schwache Stelle der somatischen Blastomeren-Theorie Marchands, die Bevorzugung der Keimdrüsen zu beheben trachte.

Nicht immer ist die Entstehung der dreikeimblättrigen Geschwülste von versprengten Furchungskugeln abzuleiten. Ich führe hier die der Blastomeren-Theorie sehr nahestehende und im Prinzip gleiche, von Budde aufgestellte Theorie an, der die Teratome von Material ableitet, das bei der Bildung des Urmundes ausgeschaltet wurde, indem auch dieses Material imstande ist, Abkömmlinge sämtlicher drei Keimblätter zu liefern. Er greift also auf das Castrula-Stadium eine weitere Entwicklungsform des Eies zurück und schreibt den nach der vollzogenen Einstülpung um den Urmund liegenden Zellen noch dieselbe Fähigkeit zu, wie den Blastomeren. An dieser Stelle möchte ich auch auf die früher getroffene Einteilung der Teratome in mono- und bigerminale Reihe hinweisen, da es sich bei den als bigerminalen bezeichneten Tera-

tomen sehr wohl um abgeschnürte Keimteile handeln kann und so eine gewisse verwandtschaftliche Beziehung zur Blastomeren-Theorie herzustellen ist.

Selbst in noch späteren Entwicklungsstufen können sich gelegentlich an lokalen entwicklungsgeschichtlichen Verwerfungen größeren Stils Abkömmlinge aller drei Keimblätter beteiligen; letzteres wird dann besonders der Fall sein, wenn die Störung frühzeitig erfolgt oder an Stellen einsetzt, an welchen im Laufe der Entwicklung des Embryo Bestandteile der drei Keimblätter in engste räumliche Beziehung treten, wie das am vorderen und am hinteren Stammesende der Fall ist. Die so entstandenen Teratome (Dridermone) haben vorzugsweise ihren Sitz im Bereich embryonaler Spalten und Verwachsungen und im Bereich von ektodermalen Einstülpungen aller Art. Die Teratome des Halses sind verschieden zu beurteilen bezüglich ihrer Entstehung. Sitzen sie seitlich, so kommen die Kiemenfurchen in Betracht und zwar nach Konstanecke und Milieki die zweite Kiemenfurche; nach Beobachtungen von Virchow und A. kann auch die erste Kiemenfurche den Ausgang eines Teratoms bilden. Die median am Halse liegenden Teratome werden teils auf den Ductus thyreoglossus, teils auf jene Vorgänge bezogen, welche zur Vereinigung der ursprünglich durch das mesobranchiale Feld getrennten Kieferfortsätze und Kiemenbogen führen. Die Herleitung der Teratome der Schilddrüse von diesen oben erwähnten Einstülpungsvorgängen scheint mir die bessere Erklärung. Unwahrscheinlicher ist, daß ein ausgeschalteter fast eiwertiger Keim (Blastomere) beim Descensus des Ductus thyreoglossus in die Schilddrüse hineingelange, wie einige Autoren annehmen. Dabei bleibt es schon sehr dem Zufall überlassen, wenn ein solcher, bei den ersten Furchungen abgesprengter Keim, gerade in die Kopfdarmhöhle gelangen und mit der Schilddrüsenanlage eine innigere Verbindung eingehen soll.

Außer den bis jetzt erwähnten Teratomen mit Abkömmlingen dreier Keimblätter gelangen auch Teratome (atypische) mit nur aus zwei Keimblättern stammenden Geweben zur Entwicklung. Vor allen Dingen die dem Kopf und der vorderen Körperregion des Embryo entsprechenden Gebilde. Der Teratomcharakter ist insofern gewahrt, als es sich dabei um Gewebe handelt, die von der Örtlichkeit nicht hervorgebracht werden, im Vergleich zu den Mischgeschwülsten. Ich führe hier einen Fall von Swoboda an. Er beschrieb einen Schilddrüsentumor, welcher nur aus gliaähnlichem Gewebe und Bindegewebe bestand und trotzdem als Teratom angesprochen wurde mit der Begründung, daß ein Teratom nicht einfach als Gliom angesprochen werden kann, da Gliome außerhalb des Zentralnervensystems noch nicht beobachtet wurden,

und der Tumor deshalb als einseitiges Teratom anzusprechen wäre.

Genau wie man über die Entstehung der Teratome viele Hypothesen aufgestellt hat, so wurde auch viel über ihre Gut- oder Bösartigkeit gestritten. Während manche Untersucher sie für gutartig halten, rechnen sie andere zu den zweifelhaften Gewächsen und eine dritte Gruppe sieht in den Teratomen zweifelhaft bösartige Bildungen. Aus den verschiedenen Meinungen der Autoren kann man sehen, daß die Teratome sowohl gutartig als auch bösartig sein können, und daß es noch eine dritte Gruppe gibt, bei denen man im Zweifel ist, die demnach zwischen die beiden Gruppen einzureihen wären. Für alle drei Fälle gibt es Beispiele in der Literatur. Die Bösartigkeit liegt meistens in der secundären sarcomatösen oder krebsigen Verwilderung. Die hier als sarcomatös bezeichneten Gewebe werden von verschiedenen Autoren als embryonales Gewebe gedeutet (Stübler, Brandes). Nach Neuhäuser stellen die sarcomatösen Anteile vielleicht ein undifferenziertes Muttergewebe vor, das imstande ist, bei fortschreitender Ausreifung die eigentlichen teratoiden Gewebsarten der Tochtergeschwülste zu erzeugen. Nach Askanazy ist das Teratom „oft ein unzweideutig maligner Tumor", doch sei der Grad der Bösartigkeit wechselnd. In der Praxis seien sie als suspect zu betrachten. Die Malignität bzw. die unbeschränkte Wachstumskraft ist dem embryonalen Teratom als ganzem eigen; denn fast alle Bestandteile können metastasieren und dabei können wir beobachten, daß Organanlagen in anderen Organen metastasieren. Der Proportionslosigkeit entsprechend ist es manchmal nur eine Komponente, zum Beispiel das Neuroepithel oder Chorionepithel oder Mesoderm, das die Hauptkosten der malignen Wucherungen und Metastasen trägt. Das Vorhandensein einer benignen Gruppe solider Teratome scheint Sjövall durch Kasuistik gesichert. In den klinisch bösartigen Fällen ist zu beobachten, daß die Malignität mit einer gewissen Tendenz an eines der vielen teratomaufbauenden Gewebe hält, und zwar an das Zentralnervengewebe oder an das Gewebe, das den Verdauungs- und Atmungstraktus bildet. Das Prinzip wäre demnach eine einseitige Malignität. Sjövall hebt hervor, daß die Organanlagen, die bereits in den einfachen Mischgeschwülsten ein schlechteres Anpassungsvermögen zeitigen, auch in den Teratomen die Träger der Malignität sind. Das wird wohl für die Mehrzahl der bösartigen Teratome gelten, denn es gibt auch Fälle, in denen sämtliche den Primärtumor aufbauende Teratomgewebe an der Malignität beteiligt sind. Eine Dauerheilung bei derartigen Fällen durch Operationen konnte durch genaue Erwägungen von John Miller nur in 8,6% erzielt werden.

Eigener Fall.

Am 22. XI. 1934 wurde von Dr. Sachs, Darmstadt, die weibliche Leiche eines kräftigen, reifen, totgeborenen Kindes übergeben. Todesursache: intrapartaler Erstickungstod. Am Halse des Kindes fand sich ein prallcystischer, faustgroßer Tumor hauptsächlich links, etwas über die Mittellinie nach rechts reichend, mit soliden Partien.

Sektionsbefund:

Bei Darstellung des Tumors war dieser gut kapsulär abgegrenzt. Die vorderen Fascien und Halsmuskeln bedeckten ihn von oben als dünne platte, gut abpräparierbare Kapsel. Der Sternocleido war nach links abgedrängt und plattgedrückt. Die großen Halsgefäße lagen an der Hinterfläche des Tumors; die Venen waren platt und prall und mit flüssigem Blut erfüllt. Einige platte Venen ließen sich in den Tumor verfolgen. Abwärts schob er sich nicht in die obere Thoraxapertur, nach oben reichte er links bis zum Zungenboden, rechts nur bis zum Zungenbein. Links seitlich füllte er die ganze Seitengegend aus, rechts nur die mittlere Halspartie. Rückwärts war er von der Wirbelsäule und den geraden Halsmuskeln gut ablösbar. Hinter ihm lagen plattgedrückt Trachea und Oesophagus. Die Zunge war blaß, glatt und regelrecht gezeichnet, das Zäpfchen oedematös, der Schlund cyanotisch, leer und glatt, Speiseröhre abgeplattet, sonst gut durchgängig, Kehlkopf nach oben gedrängt, regelrecht geformt, Zungenbein gut abgrenzbar, Luftröhre platt, komprimiert, Knorpel etwas weich, leer, Schleimhaut blaß. Der Tumor ließ sich, nachdem er rundum frei präpariert war, vorne gut von der Trachea ablösen. Seitlich konnte man an ihm die Nervi recurrentes feststellen. Rechts am oberen Pol lag hinter ihm ein mantelgroßer platter Körper von feinkörniger, dunkler Schnittfläche, der nach Lage und Zeichnung dem rechten Schilddrüsenlappen entsprach. Links war ein solcher nicht nachweisbar. Der Tumor war nun überall frei gelöst, ringsum abgekapselt, teilweise prall cystisch, flach höckerig, anscheinend einkammerig und fluktuierend. Vorne war die Wand dünn, hinten fester. Hier waren ein paar härtere Stellen tastbar. Der Tumor hat eine längs-ovale Form mit einem isthmischen Ausläufer nach rechts herüber. Maße: 8 — 6 — 6.

Die Lungen waren luftleer, ebenso Magen und Darm. Bemerkt sei, daß die rechte Lunge nur zweilappig war. Die inneren Organe zeigten Hyperämie; an Haut und Lippen bestand starke Cyanose. Außer der zweilappigen rechten Lunge wurden irgendwelche Anomalien nicht festgestellt.

Makroskopischer Befund:

Zur makroskopischen Untersuchung wurde ein Schnitt mitten längs durch den Tumor gelegt, der diesen in zwei gleiche Hälften aufteilte.

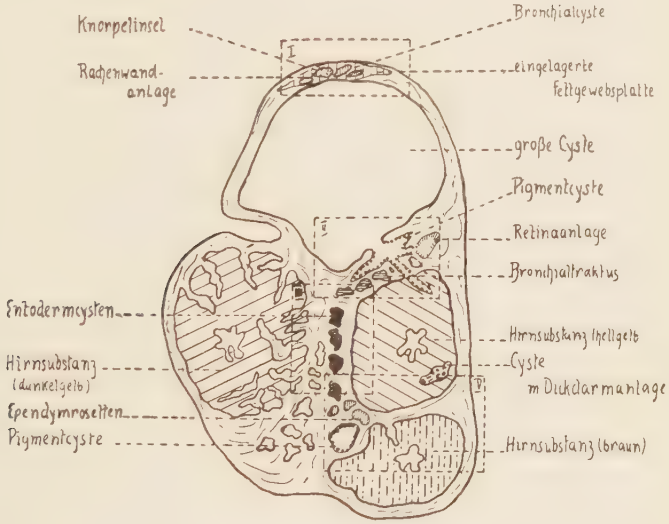

Teratomschnittfläche (1½ fache Vergrößerung)

Auf dem Schnitt lassen sich leicht zwei Teile des Tumors erkennen, die sich durch ihren Aufbau wesentlich verschieden gestalten. Der obere Teil wird von einem großen cystischen Hohlraum mit ziemlich glatter Innenfläche gebildet, die hier und da leicht ausgebuchtet ist und so dem Äußeren dieses Tumorteils ein etwas höckeriges Aussehen verleiht. Der andere vorwiegend solide Teil nimmt die größere Hälfte des Tumors ein. Er wird von ziemlich starken, verschieden dicken (zwischen 3—8 mm) bindegewebigen Septen, die von der Tumorkapsel ausgehen, durchzogen, die diesen in 3 Unterabteilungen zerlegen. In die bindegewebigen Septen eingestreut liegen makroskopisch erkennbar

kleine Cysten und Spalträume. Die Septen selber bestehen aus teils bräunlichen, teils weißlichen Bindegewebszügen, die, wie schon erwähnt, verschiedene Stärke haben. Die drei von den Septen umschlossenen soliden Teile unterscheiden sich durch ihre Farbe, die bei der einen Zellmasse hellgelb, bei der anderen schmutziggelb und bei der dritten bräunlich ist. Sonst sind diese soliden Zellmassen glatt und weich. Wie sich bei der Mikroskopie zeigte, ist die verschiedene Farbe auf verschiedenen Gehalt von Blut und Bindegewebe zurückzuführen, während die Grundmasse dieselbe ist. Die Wandung der großen Cyste besteht aus einem ziemlich straffen Bindegewebe von 1—2 mm Stärke, an deren einer Stelle eine Fettgewebsplatte von ungefähr 2 mm Dicke eingelagert ist. Mit dieser Cyste durch ein Foramen verbunden, gegen den vorwiegend soliden Teil des Tumors gelegen (siehe Skizze), schließt sich ein Hohlraum von ungefähr Bohnengröße und abgeplatteter Form an, der zum größten Teil mit einem tiefdunkelbraunen bis schwarzen Pigment ausgekleidet ist. Ein ähnlicher pigmentierter cystischer Hohlraum findet sich am unteren Pol des Tumors. Hier ist die Pigmentauskleidung jedoch nicht mehr so intensiv bräunlich aussehend und von helleren Stellen unterbrochen. Die soliden Teile zeigen in ihrem Zentrum eine Aushöhlung, in die die Gewebe derselben zottenförmig vorspringen. In den soliden Massen ist außer dem sie aufteilenden Bindegewebe keine reife Gewebsart zu erkennen. Das Gewebe in den soliden Partien ist weich und hirnmarkartig und an manchen Stellen sind glattwandige Hohlräume zu erkennen, gegen die sich hirnwindungenähnliche Bildungen vorbuckeln. Der Inhalt der Cysten war wässerig und ohne besondere Beschaffenheit.

Die weitere Präparation ergab, daß der Tumor an einem kompakten kurzen Bindegewebsstiel etwas fester an dem ausgezogenen linken Schildknorpelrande haftete, der sich glatt durchtrennen ließ, ohne besondere Struktur oder Hohlräume zu enthalten. Auch jetzt ist vom linken Schilddrüsenlappen oder vom Epithelkörperchen nichts Sicheres feststellbar. Der freiliegende vordere Kehlkopf erscheint hier muldenförmig eingedellt.

Mikroskopischer Befund:

Von 4 Stellen des Präparates wurden mikroskopische Übersichtsschnitte angefertigt. 3 Schnitte von einer Stelle der Wand der großen Cyste in der Nähe der eingelagerten Fettgewebsplatte, 3 Schnitte von der Stelle, wo die große Cyste und der solide Tumorteil aneinanderstoßen, und die den mit Pigment ausgekleideten Hohlraum in sich birgt, 3 Schnitte durch das stärkere Septum und die beiden angrenzenden auf gleicher Höhe liegenden

soliden Tumorteile, und 3 Schnitte durch den unteren soliden Tumorteil mit den ihn einschließenden Septen und dem oben angrenzenden soliden Teil von Gehirnmasse (siehe Skizze).

Zu Schnitt 1: Die Innenfläche der Wand der großen Cyste ist mit einschichtigem niedrigem bis kubischem, nicht flimmerndem Epithel bedeckt. Die Zellkerne sind dunkel gefärbt und ziemlich dichtstehend und haben rundliche bis längliche Form. Das Epithel sitzt auf einer feinen dünnen, einer Art Basalmembran auf. Darunter findet sich eine längsverlaufende geschlossene Cyste aus parallel angeordneten spindeligen Zellen, wahrscheinlich unvollkommen differenzierte glatte Muskelzellen, vorwiegend in circulär verlaufenden Zügen angeordnet, die mit dem Epithel zusammen im wesentlichen den cystischen Hohlraum bilden. Im übrigen findet sich zwischen diese glatte Muskelzüge eingestreut lockeres embryonales Bindegewebe mit eingelagerten kleinen Gefäßen, Nerven und Ganglien. Weiter sieht man kleine Inseln jugendlichen Fettgewebes, insuläre gut begrenzte Knorpelstücke und in deren Nähe kleine Cysten mit hohem verschleimtem Zylinderepithel (Respirationstraktus) und eine kleine Cyste mit gemischtem Epithel, teils Zylinder- und teils geschichtetes und verhornendes Plattenepithel, darunter eine schmale lymphoide Zone, wobei man an Rachenwand denken muß.

Zu Schnitt II: Das Präparat entstammt einer Stelle, wo die große Cyste und der solide Tumorteil aneinanderstoßen (siehe Skizze) und enthält neben Teilen der großen Cystenwand, Gewebe des angrenzenden soliden Tumorteils, Teile des beide voneinander trennenden Septums und die darin gelegene Pigmentcyste. Es zeigt hauptsächlich Gliagewebe und darin und an der Oberfläche besondere Differenzierungen. Zunächst sieht man an der Oberfläche niederes ependymartiges Epithel mit kurzen Fältchen und manchmal auch Zäpfchen, die als Plexusanlage aufgefaßt werden können und auch lockeres embryonales Bindegewebe enthalten. Dann sieht man eine Begrenzung teils eine Spalte bildend mit einem kubischen, stark mit Melaninkörnchen erfülltem Pigmentepithel, das auch buchtige Ausläufer in das Gliagewebe ausschickt. Ein solcher Ausläufer steht in Verbindung mit einer Cyste, die mit einer kleinzelligen Körnerschichte ausgekleidet ist, die sich auch manchmal in zwei Schichten differenziert (Retina-Anlage mit Pigmentepithel). Endlich finden sich unter der Oberfläche mehrere Cysten mit mehrschichtigem, innen mit zylindrischem Flimmerepithel ausgekleidet. In ihrer Nähe liegen cystisch erweiterte Schleimdrüsen. Ferner sind zu erkennen einige Cysten und drüsenähnliche Kanäle mit einfachem Zylinderepithel, wahrscheinlich entodermaler Natur. Außen an der Flimmerepithelcyste ist

etwas glatte Muskulatur zu bemerken. Sicherlich handelt es sich hier um Anlage von Bronchialtraktus. Außerdem fanden sich in dem Präparat medullarrohrähnliche Bildungen, bei denen aber die ungenügende Differenzierung genauere diagnostische Schlüsse nicht zuläßt.

Zu Schnitt III: Das Präparat zeigt uns einen Schnitt durch das stärkste der Septen und den beiden angrenzenden auf gleicher Höhe liegenden soliden Tumorteilen. Es bietet ein sehr abwechslungsreiches mikroskopisches Bild. In der Hauptsache enthält es gliöses Nervengewebe mit dazwischenliegenden schmalen Bändern von andersartigem Gewebe in verschiedener Differenzierung. Das Gliagewebe ist bald glatt begrenzt, von einem zarten lockeren als Pia aufzufassenden Gewebe, an manchen Stellen wiederum sendet die Hüllschichte Ausläufer in das Gliagewebe, die im Innern derberes, rötliches, faseriges, kernärmeres Gewebe zeigen, das der Dura entspricht. Das Gliagewebe zeigt im allgemeinen einen feinen Faserfilz mit eingestreuten kleinen Rundkernen und den Gefäßwänden entsprechenden Spindelzellen. Ganglienzellen sind nirgends ausgebildet. Dagegen sieht man einen Gliastreifen, in dem kernreiche streifige Ansammlungen zu finden sind, die im Querschnitt sich als feine Röhren darstellen; sie zeigen einen feinstreifigen protoplasmatischen Innensaum und darum konzentrisch gruppiert dicht gedrängte, kleine Rundkerne in mehreren Lagen, die nach außen zu lockerer werden (Ependymrosetten, Retina-Anlage?). In einer anderen Partie sieht man im Gliagewebe buchtige Hohlräume mit flach-kubischem Epithel, das manchmal kleine Fältchen bildet (Ependym und Plexusanlage könnte es vorstellen). In dem lockeren Bindegewebe liegen noch weitere schwer deutbare Strukturen. Zunächst Nester von dichtgedrängten angiomatös erweiterten Kapillaren, fast nur aus Endothel bestehend und am Rande sich allmählich im Bindegewebe verlierend. Weitere endothelartig verzweigte Bildungen mit teils flachem bis kubischem, manchmal auch würfelförmig geschichtetem Epithel, das etwas an psammomartige Bildungen erinnert und wahrscheinlich auf das Meningealepithel zu beziehen ist. Es kommen auch schmale solide Bildungen vor, die innen helle Plattenzellen und außen dunkle kubische Zellen enthalten, sicherlich ebenfalls auf das meningeale Epithel zurückgehend. Endlich sieht man in einem kleinen Bindegewebsstreifen noch zahlreiche kleine Epithelcysten mit wenig geronnenem schleimigem Inhalt. Das Epithel ist einfach zylindrisch, das Bindegewebe darum locker, zellreich und konzentrisch angeordnet ohne Differenzierung in glatte oder quergestreifte Muskulatur. Diese Cysten wären als entodermale Cysten zu deuten.

Zu Schnitt IV: Der an der vierten Stelle gelegte Schnitt bietet im großen ganzen nichts Neues und zeigt im wesentlichen die obenbeschriebenen Gewebsarten. In das Gliagewebe sind an einer Stelle Kalkkörnchen (Hirnsand) eingestreut. An einer anderen Stelle ist eine schöne enterogene Cyste von länglicher ovaler Gestalt zu beobachten. Die ganze Cystenwand ist zusammenhängend und gleichmäßig von einem hohen Epithel mit dichten basalständigen dunkelgefärbten Kernen bekleidet. Das Epithel sitzt einer feinen Membran auf und bildet mit dieser zusammen feine Fältchen und Grübchen, die im Schnitt teils längs und teils quergetroffen sind. Die Cyste ist mit einem dünnen noch undifferenzierten Gewebe mit länglichen Kernen umgeben. An anderen Slellen reicht das oben als Hirnsubstanz beschriebene Gewebe bis an die Basalmembran des Epithels heran. Kleine cystische Gebilde von ähnlichem Bau liegen im Hirngewebe verstreut um diese herum. Sie entsprechen in ihrer Beschaffenheit Dickdarmanlagen. Der am unteren Pol gelegene solide Tumorteil, ebenfalls Hirnsubstanz, unterschied sich von den beiden anderen durch eine wesentlich stärkere Vaskularisation. Er stach auch dadurch schon makroskopisch von den beiden anderen durch sein wesentlich dunkleres Aussehen ab.

Zusammenfassung.

Der von mir untersuchte Tumor zeigt große Ähnlichkeit mit den bisher in der Literatur bekannt gewordenen Fällen von Teratomen der Schilddrüse. Der Tumor bestand aus zentralem Nervensystem, im übrigen aus Bindegewebe mit verschiedenen kleinen und großen Cysten verschiedenen Charakters, die teils dem Respirationstraktus, teils dem Digestionstraktus angehören. Von mesenchymalen Sonderbildungen waren nachzuweisen: Knorpel, glatte Muskulatur und Bindegewebe. Von organoiden Sonderbildungen ist die Augenbecheranlage hervorzuheben. Es ergibt sich daraus also, daß ein dridermaler Mischtumor hier vorliegt und zwar von durchweg dem Träger angepaßter Gewebsreife. Dann besteht eine gewisse Einseitigkeit, indem vorwiegend Teile des vorderen Stammendes, die sich durch bessere Differenzierung auszeichnen, anzutreffen sind, andererseits nicht alles vertreten ist, zum Beispiel fehlen Zähne und Schilddrüsenanteile. Es handelt sich also um ein dridermales Teratom von coaetanem Charakter mit etwas einseitiger Differenzierung der Organanlagen des vorderen Stammesendes.

Die Fälle von „Teratom der Schilddrüse“ sind sehr selten. Der älteste Fall stammt aus dem Jahre 1691. Robert Hördemann konnte bis zum Jahre 1925 insgesamt 32 Fälle zählen. Im Handbuch von Henke-Lubarsch hat Wegelin bis zum Jahre 1925 die bis dahin bekanntesten Fälle von „Teratom der Schilddrüse“ besprochen. Dazu kommen drei ihm entgangene Arbeiten, von Tammann, Russel und Kennedy und von Hadda, die ich in den Arbeiten von Hördemann und Custer fand. Ich selber konnte dazu noch 6 weitere Fälle aus dem Schrifttum zusammensuchen, so daß bis jetzt 1938 mit einem eigenen Fall rund 26 Fälle von Teratom der Schilddrüse genauer bekannt sind, die ich am Schlusse meiner Arbeit nochmals in tabellarischer Übersicht bringen werde.

Mit Ausnahme von wenigen Fällen (Fritz'sche, Lurje und E. F. Hirsch) sind die Teratome schon bei der Geburt entwickelt und können eine ganz gewaltige Ausdehnung annehmen, vom Mundboden und vom Ohr ein- oder beiderseitig bis zum Sternum reichend, teils über die Brust herabhängend. Der Unterkiefer kann nach vorne oder nach außen gebogen sein. In anderen Fällen ist der Tumor auf die Schilddrüse beschränkt. Er ist selten symmetrisch gelagert, nimmt viel häufiger ausschließlich oder vorwiegend die eine Seite des Halses ein. Die Haut über der Geschwulst ist oft stark gespannt und verdünnt, doch ist sie vom Tumor selbst, der gewöhnlich gut abgekapselt ist, noch durch die stark atrophischen oberflächlichen Halsmuskeln (Sternohyoideus und Sternothyreoideus) getrennt, wobei die Muskuli omohyoidei, wie im Falle Schönberg, zwei seitliche Furchen in den Tumor einschneiden können, so daß der Tumor dreilappig wird. Der Sternocleidomastoideus ist nach außen abgedrängt. Auf der Schnittfläche wechseln cystische oder solide Anteile miteinander ab, wobei bald klarer seröser, bald schleimiger oder eiterähnlicher und blutiger Inhalt aus den Cysten entleert wird. In den soliden Teilen kann man manchmal makroskopisch Knorpel oder Knochen wahrnehmen. Der Tumor haftet hie und da an der Trachea, welche hochgradig zusammengepreßt sein kann, so daß die Kinder schon kurze Zeit nach der Geburt an Erstickung sterben. Was das Verhältnis zur Schilddrüse betrifft, so kann ein Lappen der Schilddrüse durch den Tumor ersetzt oder wenigstens stark komprimiert und so mit der Kapsel des Tumors verwachsen sein. Im Falle Ehlers war der Tumor durch einen Stiel am Isthmus der Schilddrüse befestigt (vergl. eigener Fall) und erstreckte sich von hier auf die rechte Halsseite. Die Versorgung des Tumors mit Blut

geschieht, wie bei den einfachen Mischgeschwülsten, durch die Arteriae thyreoideae superior und inferior.

Das mikroskopische Bild der Teratome ist ein sehr abwechslungsreiches, denn oft sind die verschiedenartigsten Gewebe bunt durcheinandergewirbelt. Von den Bestandteilen des Ektoderms treffen wir in fast allen Fällen Centralnervensystem (Wetzel, Pupovag, Herb, Swoboda, Poult, Hunziker, Flesch und Winternitz I., Kimura, Schönberg, Ehlers, van Rey, Dorner, Körner) und zwar zum Teil als faserige Glia mit eingelagerten Zellen, meistens aber noch in undifferenzierter Form als Neuroepithel mit Rosetten und unregelmäßigen Hohlräumen. Von Körner sind auch Pfeilerzellen von fadenförmigem Fortsatz beschrieben. Ganglienzellen sind selten (Swoboda, Pupovag, Wetzel). Eine Stelle von kleinhirnähnlichem Bau wird von Wetzel beschrieben. Periphere Nerven können auch vorhanden sein, und Schönberg fand sympathische Ganglienzellen. Zusammenhängend mit dem Zentralnervensystem kommen auch Rudimente eines Augenbechers in Form von Pigmentepithel der Retina vor. In anderen Fällen wurden die pigmentierten Zellen mehr als Chromatophoren der Chorioidea oder der Pia angesprochen.

Vom Entoderm stammen wohl die Epithelauskleidungen der meisten Hohlräume ab, in denen bald einschichtiges kubisches oder zylindrisches, bald mehrzeiliges Zylinderepithel oder einschichtiges Plattenepithel angetroffen wird. Das Zylinderepithel kann Becherzellen enthalten oder Flimmerhaar tragen (Wetzel, Pupovag, Herb, Schönberg, Ehlers, van Rey, Körner). Innerhalb derselben Cyste ist manchmal Übergang von Zylinderepithel in mehrschichtiges Plattenepithel zu beobachten. Typische Schleimdrüsen können an die Cysten angeschlossen sein, während in anderen Fällen die Natur der Drüsen wegen mangelhafter Differenzierung des Epithels unklar bleibt, jedoch eine deutliche Membrana propria ausgebildet ist. In einzelnen Fällen kommt es zur Ausbildung deutlich erkennbarer Organanlagen, indem die epithelialen Auskleidungen mit dem Bindegewebe, mit Muskulatur oder Knorpel in ganz bestimmte räumliche Beziehung treten. So fand Kimura Kanäle vom Bau des embryonalen Oesophagus und des Respirationstraktus; in den Fällen von Ehlers und van Rey waren Teile des Darms mit deutlichen Zotten vorhanden. Schilddrüsengewebe wurde in den Fällen von Swoboda, Herb, Ehlers, Dorner und Körner gefunden und zum Teil mitten im Tumor, sogar in Clia eingelagert (Ehlers). Umwachsung durch das Geschwulstgewebe ist hier wohl kaum anzunehmen, sondern das Geschwulstgewebe kann als Erzeugnis des Tumors selbst angesehen werden, entsprechend der Struma ovarii in den Teratomen des Eierstocks.

Ferner findet man oft solide Stränge von Plattenepithel in das Gewebe eingestreut, wobei es unentschieden bleiben muß, ob dieselben vom Ekto- oder vom Entoderm stammen.

Unter den Derivaten des Mesoderms ist neben dem Bindegewebe der Knorpel ähnlich wie in den Mischgeschwülsten weitaus am häufigsten anzutreffen (Zahn, Wetzel, Pupovag, Hunziker, Flesch und Winternitz, Poult, Schönberg, Ehlers, van Rey, Dorner, Körner). Es handelt sich meistens um hyalinen Knorpel und in einzelnen Fällen wurde Netzknorpel beobachtet. Der Knorpel ist dem Alter des Trägers entsprechend ausgereift; Übergänge des Bindegewebes in Knorpelgewebe kommen vor. Knochengewebe wurde von Zahn, Wetzel, Pupovag, Poult, Hunziker, Schönberg, van Rey und von Dorner gefunden. Selten ist Schleimgewebe (Wetzel, Hunziker) und Fettgewebe (Hunziker, Flesch und Winternitz, Schönberg). Außerdem liefert das Mesoderm sowohl glatte Muskulatur (Wetzel, Pupovag, Poult, Hunziker, Kimura, Schönberg, Ehlers, van Rey, Dorner) als auch quergestreifte Muskulatur (Zahn, Wetzel, Poult, Herb, Kimura, Hunziker, Pupovag, Schönberg, Flesch und Winternitz, van Rey, Körner, Dorner). Letztere steht gewöhnlich auf der Stufe der embryonalen Muskulatur. Der Fall Pupovag verdient besondere Beachtung, weil hier die geschwellten Lymphknoten neben dem Tumor auch Teratomgewebe enthielten. Die bisher beschriebenen Fälle betreffen sämtlich Neugeborene oder Kinder in den ersten Lebensmonaten.

Eine Ausnahme machen die Fälle von Fritzsche und Lurje, wo die Teratomträger eine 53- und eine 41-jährige Frau waren, denen ich später einen ähnlichen Fall, den von E. F. Hirsch, gegenüberstellen werde, wo der Träger ein 21-jähriger Mann war. Fritzsche rechnet noch einen Fall von Wächter hierher, der zwar als Carcino-Sarkom beschrieben ist, nach ihm aber wegen seines vielgestaltigen Baues in die Gruppe der Teratome gehört. In Fritzsche und Lurjes Fall bestand zwar von jeher ein Kropf, der jedoch erst in letzter Zeit ein starkes Wachstum nach Art einer Struma maligna zeigte. In Lurjes Fall starb die Patientin an einem Erstickungsanfall und in Fritzsches Fall an einem Rezidiv. Der bösartige Charakter äußerte sich in der Verwachsung mit der Muskulatur, Rekurrenzlähmung (Fritzsche), Einwachsen des Geschwulstgewebes in die Venen und Metastasenbildung in Lymphknoten, Lungen und erstem Brustwirbel (Fritsche), im rechten Schilddrüsenlappen und in der Lunge (Lurje). Auch in Wächters Fall waren Lungenemetastasen vorhanden. Der histologische Aufbau zeigte viel Gemeinsames mit den oben beschriebenen Fällen. Es fanden sich Glia, Neuroepithel, verschiedene epitheliale Bildungen, embryonaler Knorpel und Schleimgewebe und in Lurjes Fall auch

Osteoid und Knochen, der zum Teil metaplastisch aus Bindegewebe, zum Teil durch die Tätigkeit von Osteoplasten entstanden war, ferner glatte und embryonale quergestreifte Muskulatur. Das Grundgewebe war in allen drei Fällen sarkomatös; in Wächters Fall war Schilddrüsengewebe nachweisbar, während das nervöse Gewebe fehlte. Auch die Metastasen waren in Fritzsches, Lurjes und Wächters Fall vorwiegend oder ausschließlich sarkomatös gebaut. Es kann nach Autor keinem Zweifel unterliegen, daß hier Terasome vorlagen, die bis in das erwachsene Alter hinein stationär blieben, dann aber plötzlich in Wucherung gerieten, wobei die Gewebe von embryonalem Aussehen in Masse neugebildet wurden.

Nach diesen von Wegelin zusammengefaßten Fällen möchte ich noch einige im späteren Schrifttum erschienene Fälle anführen.

Russel und Kennedy (1913): Teratom der Schilddrüse bei einem Neugeborenen. Bei der Mutter bestand Hydramnion und nach Blasenstich konnten 15 Liter Fruchtwasser abgelassen werden. Das Kind wurde mit der Zange entwickelt und war tot. Am Halse fand sich ein großer Tumor, dreilappig, vom Kinn bis zum Sternum reichend, besonders nach rechts ausgebreitet, Larynx und Trachea waren nach links verdrängt, sodaß Larynxeingang verlegt war. Die mikroskopische Untersuchung bewies die Teratomnatur. Es fanden sich an Gebilden ektodermaler Herkunft geschichtetes Plattenepithel, Haarbalg und Schweißdrüsen, gliöses Gewebe, pigmentiertes Zylinderepithel, das als Retina gedeutet wird. Entodermaler Herkunft sind Zylinderepithel von tracheobronchialem und gastrointestinalem Charakter und vom Mesoderm ließ sich hyaliner Knorpel und Knochen nachweisen. Die Geschwulst wird als Teratom aufgefaßt, entstanden durch Versprengung totipotenten Keimmaterials in die Schilddrüsengegend.

Tammann: Am 12. Februar 1925 in der Göttinger Med. Gesellschaft demonstriert als ein Tumor vom oberen Pol des rechten Schilddrüsenlappens eines Säuglings, der wegen Erstickungserscheinungen eingeliefert worden war. Die Operation führte zur Heilung. Der Tumor war von einer bindegewebigen Kapsel umgeben. In einem mehr oder minder lockeren bis myxomatösen Bindegewebe fanden sich größere Inseln von hyalinem Knorpel, als ein weiterer Bestandteil, Drüsengänge, zum Teil mit Flimmerepithel bekleidet und schließlich reichlich Gliagewebe, also Bestandteile von allen drei Keimblättern.

Hadda (1921): Eine faustgroße Geschwulst bei einem spontan geborenen Knaben, bei dem sich 12 Stunden nach der Geburt hochgradige Atemnot einstellte. Nach zweimaliger Punktion und immer wieder aufgetretener Atemnot wurde eine Operation vor-

genommen. Das Kind erholte sich darauf gut, starb aber noch am gleichen Tage. An der linken Seite der Trachea war der Tumor durch einen halbfingerdicken Stiel (im Falle Ehlers mit einem Stiel am Isthmus der Schilddrüse aufsitzend), anscheinend Schilddrüsengewebe, adhärent. Mikroskopisch ergab der Tumor Schilddrüsengewebe, Zentralnervensystem, peripheres Nervengewebe, Epithelschläuche mit hohem Zylinderepithel, das an Flimmerepithel erinnerte, daneben Drüsen vom Bau der Darmdrüsen, Muskulatur und Bindegewebe und somit Abkömmlinge der drei Keimblätter.

Hördemann: Ein 6 Wochen alter Säugling wurde am 15. Dezember 1922 unter Erstickungserscheinungen ins Krankenhaus eingewiesen. Die Geburt war nach Angaben der Mutter normal. Nach der Geburt trat Anschwellung des Halses ein, die immer größer wurde und seit 8 Tagen Beschwerden machte. An der Vorderseite des Halses fand sich in der Schilddrüsengegend eine querverlaufende Geschwulst von Hühnereigröße. Das Kind konnte durch Operation gerettet werden. Eine derbe fibröse Kapsel umschloß den ganzen Tumor. Die mikroskopische Untersuchung ergab Abkömmlinge des Ektoderms in Form von Gliagewebe und neuroepithelialen Bildungen. Untersucher beschreibt sogar Anlagen von Zentralnervensystem mit Hirnwindungen, Zentralkanal, Plexus chorioideus und den sie umschließenden Gehirnhäuten. Vom Entoderm stammen Cysten mit verschiedenem Epithelbelag und Drüsenformationen teils mit serösen und Schleimdrüsen versehen, die als Respirations- und Darmtraktus beschrieben sind. Eine röhrenförmige Bildung mit deutlicher Längs- und Ringsmuskulatur und mit einer wellenförmig angeordneten Schleimhaut und mehr zylindrischem Epithel mit teilweisem Flimmersaum möchte Verfasser als Oesophagusanlage auslegen. Durch den Nachweis von Derivaten sämtlicher drei Keimblätter ist hier der Teratomcharakter bewiesen.

Cüster: Ein 3 Tage altes Mädchen wurde am 20. 8. 1924 in das Züricher Kinderhospital (Prof. Feer) wegen Struma congenita eingeliefert. Das Schlucken von Zuckerwasser war bei dem Säugling erschwert, der Kopf nach hinten gebogen und cyanotisch. Der Tumor, der sich von der linken Halsseite bis zum Jugulum erstreckte, war durch eine bindegewebige Kapsel abgeschlossen und wegen drohender Erstickungsgefahr durch Herausschälen operativ entfernt worden. Durch mikroskopische Untersuchung stellte sich heraus, daß der größte Teil des Tumors aus einem Gewebe bestand, das als Gliagewebe aufgefaßt wurde, in welches vereinzelte Ganglienzellen — heller bläschenförmiger Kern und exzentrisch gelegener Nukleus, eingebuchtetes Protoplasma, wodurch Sternform

entstand und deutliche Protoplasmafortsätze — eingestreut waren. Die großen Cysten waren mit verhorntem Plattenepithel ausgekleidet und wiesen Haare und Talgdrüsen auf; beide Tumorteile sind dem Ektoderm angehörig. Vom Mesoderm ließ sich Bindegewebe teils in fibrillärer, teils in mehr schleimiger Form, ausgedehntes hyalines Knorpelgewebe in verschiedenen Differenzierungsstufen, spärliches sponiöses Gewebe, und Fettgewebe mit spärlichen Läppchen nachweisen. Als entodermale Bildungen fanden sich Cysten mit Zylinderepithelauskleidungen. Die Teratomnatur ist so bewiesen. (Verfasser beschreibt ähnlich Hördemann Zentralnervensystem mit hirnwindungenähnlichem Bau; an einer anderen Stelle weist er ausführlicher auf eine Cyste mit Pigment hin, wobei er es aber dahingestellt sein läßt, ob es sich um Retinaanlage handelt, da Chromatophoren auch in den Meningen der Oblongata vorkommen.) (Askanazy.)

Zwei weitere Fälle in der Deutschen Literatur sind von Brokate (Hamburg) und Bettinger veröffentlicht worden.

Brokate (1928): Bei der Tagung nordwestdeutscher Chirurgen wurde ein Kind demonstriert, bei dem am 2. Lebenstage auf der chirurgischen Abteilung des Allg. Krankenhauses St. Georg (Prof. Klingel) ein großer derber Tumor (8,5 — 6 — 4), der an der rechten vorderen Halsseite in der Schilddrüsengegend der Trachea breit aufsaß und zu hochgradiger Dyspnoe und Cyanose geführt hatte, mit Erfolg operiert worden war. Die entfernte Geschwulst war von einer bindegewebigen Kapsel umgeben und enthielt zahlreiche bis bohnengroße mit klarer Flüssigkeit gefüllte Cysten, deren Wandungen aus zylindrischem, kubischem und plattem Epithel bestand in ein- oder mehrschichtiger Anordnung. Weiterhin fanden sich hyaliner Knorpel, Knochengewebe, glatte und quergestreifte Muskelfasern, Drüsenanlagen, Becherzellen und braunes Pigment, das häufig in reihenförmig angeordneten kubischen Zellen lag und nach Angaben des Untersuchers sehr an Chorioideapigment erinnerte. Intensiv gefärbte radiär in Strahlen angeordnete Kerne, die durch einen radiär gestreiften Protoplasmasaum von einem zentralen Lumen getrennt waren, glichen, wie sich Verfasser ausdrückt, auffallend Bildern von Retinatumoren. Sie sind als Neuroepithel aufzufassen und gleichen den Rosettenformen, wie sie in den Arbeiten von Hugo Küster und R. Hördemann beschrieben sind. Das Grundgewebe des Tumors bestand aus einem embryonalen Bindegewebe und einer neurogliaähnlichen Substanz. Schilddrüsengewebe wurde nicht nachgewiesen. Die Geschwulst setzt sich aus Abkömmlingen dreier Keimblätter zusammen und ist als Teratom aufzufassen. Das Kind war damals einjährig und zeigte keine Entwicklungsstörungen.

Bettinger (1928):

(Aus der schlesischen Gesellschaft für vaterländische Kultur, Med. Sektion.)

Bei einem Neugeborenen fand sich ein fast kindskopfgroßer Tumor der Schilddrüsengegend, der sich auf dem Durchschnitt teils als markig, teils als von kleinen Cysten durchsetzt zeigte. Durch den Nachweis von Abkömmlingen aller drei Keimblätter wurde hier die Teratomnatur bewiesen. Vom Ektoderm stammten Plattenepithel und Neuroglia, vom Entoderm vielerlei Drüsenbildungen, zum Teil von glatter Muskulatur umgeben (Darmanlage) und Leberanlagen und vom Mesoderm Knorpel, Knochen, quergestreifte Muskulatur und außerdem sehr reichlich embryonales Bindegewebe.

Außer diesen in der Deutschen Literatur durch Referat oder Originalarbeit bekanntgegebenen Fällen konnte ich in der amerikanischen Literatur noch zwei Fälle von Schilddrüsentumoren auffinden, von denen der erste Fall als Teratom anzusehen ist, da in ihm Abkömmlinge sämtlicher drei Keimblätter nachgewiesen wurden, der zweite aber als bösartiger Mischtumor beschrieben ist und den ich deshalb hier anführe, weil er in Aufbau und Metastasierung große Ähnlichkeit mit den Fällen von Fritzsche und Lurje zeigt und der Träger des Tumors wie dort eine erwachsene Person ist.

Pusch, L. C. Nelsen M. M. (1935): Der Tumor stammte von einem ungefähr 7 Monate alten Foetus (1250 gr Gewicht), hatte eine Größe von 10 — 5 — 6,5 und war gleichmäßig über die vordere Halsregion ausgebreitet. Der Tumor lag anstelle der Schilddrüse, während Schilddrüsengewebe selber nicht gefunden werden konnte und bestand aus teils cystischen und teils soliden Partien.

Vom Ektoderm fanden sich bei der mikroskopischen Untersuchung des Tumors Gliagewebe, was bei weitem vorherrschte und hier mit myomatösem Gewebe verglichen wird. Astrocyten ließen sich darin feststellen — und retinaähnliche Bildungen. Vom Entoderm stammen Cysten mit Auskleidung von kubischem und Flimmerepithel und Drüsenformationen vom gastrointestinalen Traktus, und schließlich wurden als vom Mesoderm herrührend Knorpelinseln, Streifen von quergestreifter und glatter Muskulatur und Bindegewebe nachgewiesen.

E. F. Hirsch (1929): Am 2. Dezember 1922 kam ein 22jähriger Mann wegen starker Anschwellung der Schilddrüse und der Halslymphknoten, die nun 5 Monate lang bestand, zur Untersuchung und klagte über Taubsein des linken Beines, über Gewichtsabnahme und einmonatige Schlaflosigkeit. Nach der ope-

rativen Entfernung des knotenartig geschwollenen rechten Schilddrüsenlappens und von erweiterten Lymphknoten am Hals und in der linken Achsel siechte Patient bald dahin, nachdem der linke Arm oedematös geworden war und Ascites und Hydrothorax sich eingestellt hatten. Die später vorgenommene Sektion ergab von dem Primärtumor des rechten Schilddrüsenlappens ausgegangene Metastasen in allen Körperteilen; nur Mesenterialdrüsen und Inguinaldrüsen waren frei davon. Die mikroskopische Untersuchung des Primärtumors, sowie der Metastasen von Lymphknoten, (cervicale und periaortische) Herz, Lunge, Knochen, linkem Hoden, linkem Vorderarm, Haut, Pancreas und Peritoneum ergaben ein vielgestaltiges Bild. Das Grundgewebe des Primärtumors wurde von einem verwickelten, embryonalen, undifferenzierten, mit spindeligen Zellen durchsetzten Gewebe gebildet, in dem nur kleine Inselchen von Schilddrüsengewebe zu finden waren. Anstelle besserer Differenzierung war Glia und neurogliaähnliche Substanz zu erkennen, wie sie ausführlicher in den Arbeiten von R. Hördemann und H. Cüster beschrieben sind. Als einwandfrei dürfte der Nachweis von embryonaler Skelettmuskulatur sowohl in dem Primärtumor als auch in den meisten Metastasen zu gelten haben. Bindegewebe ist ebenfalls, hauptsächlich in embryonaler Form, vorhanden. Bei dem gefundenen Schilddrüsengewebe, in kleinen Läppchen am Rande der Kapsel angeordnet und als kleine Inselchen im Tumorinneren verstreut, läßt es der Verfasser dahingestellt sein, ob sie der Schilddrüse als solcher angehören, oder ob es als Produkt des Tumors anzusehen ist. Im letzteren Falle wären in der Neubildung Abkömmlinge dreier Keimblätter vorhanden und die Teratomnatur nachgewiesen. Aber auch wenn das Schilddrüsengewebe dem Tumor selber nicht angehören sollte, wäre dieser als ein Teratom anzusehen, in diesem Falle allerdings als ein einseitiges Teratom; ich verweise hier auf den Fall Pupovag, den ich bei der allgemeinen Besprechung der Teratome für deren Einseitigkeit angeführt habe. Auffällig ist dabei, daß der oben als Schilddrüsengewebe beschriebene Bestandteil an der Metastasenbildung teilgenommen hat. Bei der Untersuchung der Metastase der rechten Achselhöhle wurde azinöses Gewebe gefunden. Das läßt auf der anderen Seite den Schluß zu, daß das Schilddrüsengewebe als Produkt des Tumors selbst angesehen werden kann. Weitere Abkömmlinge des Entoderms sind nicht beobachtet. Sämtliche Gewebe befinden sich auf einer embryonalen undifferenzierten Stufe. Dem embryonalen Charakter der Gewebe sind auch die weitgehenden Metastasen, die in fast sämtlichen Körperteilen gefunden wurden, vorwiegend aus embryonaler quergestreifter Muskulatur und einem embryonalen

Gewebe mit spindelzelligen Elementen bestehend, ähnlich wie in den Fällen von Fritzsche und Lurje, zuzuschreiben. Nach diesen Ausführungen möchte ich diesen Tumor, wenn auch nicht direkt als Teratom mit Abkömmlingen dreier Keimblätter, so doch als einseitiges, dem Reifegrad der Gewebe entsprechend, embryonales Teratom aufgefaßt haben, zumal Verfasser, wie er am Anfang seiner Arbeit betont, die Teratome als solche nicht weiter bei seinen Ausführungen beachtet hat.

Dier hier zusammengestellten Fälle von Teratom der Schilddrüse zeigen dieselben Gewebsformen, wie sie Wegelin in seiner Zusammenfassung der Teratome der Schilddrüse hervorgehoben hat. Nach der Durchsicht des Schrifttums läßt sich einiges zusammenhängend sagen.

Haut mit Anhangsgebilden wird wenig beschrieben, ist auch in meinem Falle nicht vorhanden. Russel und Kennedy führen in ihrem Fall Cysten mit geschichtetem Plattenepithel, Haarbalg und Schweißdrüsen an. Cysten von ähnlichem Bau beschreibt auch Cüster.

Schilddrüsengewebe als Tumorbestandteil wurde von Hadda, Swoboda, Herb, Ehlers, Dorner und Körner gefunden, während E. F. Hirsch die Frage offen läßt, ob das in seinem Fall gefundene Gewebe von azinösen Drüsen dem Tumor selbst angehört.

Metastasenbildung war nur in den Fällen festzustellen, wo es sich um Erwachsene Teratomträger der Schilddrüse handelte. Hierher würde auch der Fall von E. F. Hirsch gehören.

In den Fällen von Robert Hördemann, Brokate und Tammann konnte Heilung durch Operation erzielt werden.

Über die Häufigkeit der Teratome und ihre prozentuale Verteilung auf die einzelnen Organe habe ich in der Literatur keine genauen Angaben gefunden. Ein Überblick ließe sich nur aus ganz großen Statistiken gewinnen. Von den immer noch am häufigsten vorkommenden Eierstockteratomen ist von einigen klinischen Statistiken einiges bekannt. Im Tübinger Material fanden Stübler und Brandes unter 682 Neubildungen nur ein Teratom. An der Berliner Universitäts-Frauenklinik wurden unter 1129 Geschwülsten 4 Teratome gezählt. Unter 1300 Eierstockgewächsen konnte Kermauer, Wien, im Laufe von rund 30 Jahren nur 2 Teratome ermitteln. Noch viel schwieriger wird es deshalb sein, bei den noch viel selteneren Teratomen der Schilddrüse einigermaßen verläßliche statistische Angaben zu machen.

Zum Schlusse möchte ich noch auf Hydramnionbildung zu sprechen kommen, wie sie in den Fällen von Dentler, Dorner, Hunziker, Russel und Kennedy beobachtet wurde. Daß die Entstehung von Hydramnion in manchen Fällen auf Verschluß des

Oesophagus, bewirkt durch Kompression von einem in der Nachbarschaft befindlichen Tumor zurückzuführen ist, wodurch der Foetus am Schlucken von Fruchtwasser behindert wird, hat neuerdings Prof. Dr. Ehrhard, Frankfurt, durch röntgengenologische Studien bewiesen, indem er eine Kontrastflüssigkeit (in diesem Fall kolloidales Thorium) in den Fruchtsack einer 21-jährigen, graviden, unverheirateten Frau brachte. Bei der später ausgeführten Interruptio konnte nachgewiesen werden, daß sich das Kontrastmittel im Darm des Foeten befand, während das Fruchtwasser durch fortgesetztes Trinken nach 15 Stunden vollkommen entmischt war. Ich weise hier daraufhin, da in den Fällen von Hydramnion bei Teratomen der Schilddrüse die Hydramnionbildung durch Kompression des Oesophagus bedingt war, die dem Foeten das Fruchtwassertrinken unmöglich machten.

Tabellarische Übersicht von 26 Fällen.

Autoren	Ektoderm									Entoderm								Mesoderm								
	Zentralnervensystem als Glia u. mit eingelagerten, undifferenzierten Zellen und als Neuroepithel mit Rosetten.	Peripheres Nervengewebe	Kleinhirnanlage	Ganglienzellen	sympathische Ganglienzellen	Augenbecheranlage	Hirnwindungenähnliche Bildungen	Hautcysten	Pfeilerzellen	Cysten und epitheliale Bildungen von gastrointestinalem und bronchialem Charakter	Bronchiogene Gänge mit Aufzweigungen	embryonaler Oesophagus	Darmteile mit deutl. Zotten	Leberanlage	Schilddrüsengewebe	Drüsenbildung	Bindegewebe	Knorpel	Knochengewebe	Schleimgewebe	Fettgewebe	glatte Muskulatur	quergestreifte Muskulatur	Metastasenbildung	Hydramnionbildung bei der Mutter	Heilung der Operation
1. Wetzel	+	—	+	+	—	—	—	—	—	+	—	—	—	—	—	—	+	+	+	+	—	+	+	—	—	—
2. Pupovag	+	—	—	+	—	—	—	—	—	+	—	—	—	—	—	—	+	+	—	—	—	+	+	—	—	—
3. Herb	+	—	—	—	—	—	—	—	—	+	—	—	—	—	+	—	+	—	—	—	—	+	+	—	—	—
4. Swoboda	+	—	—	+	—	—	—	—	—	—	—	—	—	—	+	—	+	—	—	—	—	—	—	—	—	—
5. Poult	+	—	—	—	—	—	—	—	—	+	—	—	—	—	—	—	+	+	+	—	—	+	+	—	—	—
6. Hunzjker	+	—	—	—	—	+	—	—	—	—	—	—	—	—	—	—	+	+	+	+	+	+	+	—	—	—
7. Flesch und Winternitz	+	—	—	—	—	+	—	—	—	—	—	—	—	—	—	—	+	+	—	—	—	—	+	—	+	—
8. Kimura	+	—	—	—	—	—	—	—	—	—	+	+	—	—	+	—	+	—	—	—	+	+	—	—	—	—
9. Schönberg	+	—	—	—	+	+	—	—	—	+	—	—	—	—	—	—	+	+	+	—	+	+	—	—	—	—
10. Ehlers	+	—	—	—	—	—	—	—	—	+	—	—	+	—	+	—	+	+	—	—	—	+	—	—	—	—
11. van Rey	+	—	—	—	—	—	—	—	—	+	—	—	+	—	—	—	+	+	+	—	—	+	+	—	—	—
12. Dorner	+	—	—	—	—	—	—	—	—	—	—	—	—	—	+	—	+	+	—	—	—	+	+	—	—	—
13. Körner	+	—	—	—	—	—	—	—	+	+	—	—	—	—	+	—	+	+	+	—	—	+	+	—	—	—
14. Fritzsche	+	—	—	—	—	—	—	—	—	+	—	—	—	—	+	—	+	+	—	+	—	+	+	—	—	—
15. Lurje	+	—	—	—	—	—	—	—	—	+	—	—	—	—	—	—	+	+	+	+	—	+	+	—	—	—
16. Wächter Russel und	+	—	—	—	—	—	—	—	—	—	—	—	—	+	—	—	+	+	—	—	—	+	+	+	—	—
17. Kennedy	+	—	—	—	—	+	—	+	—	+	—	—	—	—	—	—	+	+	+	—	—	—	—	—	—	—
18. Tammann	+	—	—	—	—	—	—	—	—	+	—	—	—	—	+	+	+	+	—	—	—	—	—	—	—	—
19. Hadda	+	+	—	—	—	—	—	—	—	+	—	—	—	—	+	+	+	+	—	—	—	—	—	—	—	—
20. Hördemann	+	—	—	—	—	—	+	—	—	+	+	—	—	—	—	+	+	+	+	—	—	—	—	—	—	—
21. Custer	+	—	—	+	—	—	+	+	—	+	—	—	—	—	—	—	+	+	+	+	—	—	—	—	—	—
22. Brokate	+	—	—	—	—	—	—	—	—	+	—	—	—	—	—	+	+	+	+	+	+	—	—	—	—	—
23. Bettinger	+	—	—	—	—	—	—	—	—	—	—	—	+	—	—	+	+	+	+	—	—	—	—	—	—	—
24. Pusch u. Nelsen	+	—	—	—	—	+	—	—	—	+	—	—	—	+	—	+	+	+	—	+	—	—	—	—	—	—
25. E. F. Hirsch	+	—	—	—	—	—	—	—	—	—	—	—	—	—	—	+	+	+	—	—	+	—	—	—	—	—
26. Eigener Fall	+	—	—	—	—	+	—	—	—	+	—	—	—	—	—	—	+	+	—	—	—	—	—	—	—	—

	in Fällen	in %
I. Vom Ektoderm stammend		
1. Zentralnervensystem als Glia und mit eingelagerten undifferenzierten Zellen als Neuroepithel mit Rosetten	25	96,25
2. Peripheres Nervengewebe	1	3,85
3. Kleinhirnanlage	1	3,85
4. Ganglienzellen	4	15,40
5. sympathische Ganglienzellen	1	3,85
6. Augenbecheranlage	6	23,10
7. Hirnwindungenähnliche Bildungen	2	7,70
8. Hautcysten	2	7,70
9. Pfeilerzellen	1	3,85
II. Vom Entoderm stammend:		
1. Cysten und epitheliale Bildungen von gastrointestinalem und bronchialem Charakter	18	69,30
2. Branchiogene Gänge mit Aufzweigung	2	7,70
3. Embryonaler Oesophagus	2	7,70
4. Darmteile mit deutlichen Zotten	3	11,55
5. Leberanlage	1	3,85
6. Schilddrüsengewebe	9	34,65
7. Sonstige Drüsenbildungen des Entoderms	6	23,10
III. Vom Mesoderm stammend:		
1. Bindegewebe	26	100
2. Knorpel	21	80,85
3. Knochengewebe	14	53,90
4. Schleimgewebe	6	23,10
5. Fettgewebe	5	19,25
6. glatte Muskulatur	15	57,75
7. quergestreifte Muskulatur	18	69,30
Metastasenbildung	5	19,25
Hydramnionbildung bei der Mutter	3	11,55
Heilung durch Operation	3	11,55

General-Übersicht.

I. Nach Besprechung der Teratom-Theorien wird ein selbstbeobachteter Fall von Schilddrüsenteratom genauer beschrieben.

II. In der Literatur werden 38 Fälle von Teratom der Schilddrüse erwähnt, von denen 26 genauer beschrieben sind. Ihre tabellarische Zusammenstellung wird hier wiedergegeben.

III. Im Vergleich dieser Beobachtungen ergibt sich, daß die Schilddrüsenteratome eine gewisse Einseitigkeit in ihrer Ausbildung zeigen, wobei das Zentralnervensystem überwiegt. Ferner sind die Organanlagen des vorderen Stammesendes stärker vertreten. Die Überzahl der Teratome hat coaetanen Charakter gehabt und betrifft zunächst Neugeborene oder kleine Kinder. Entsprechend der Größe und dem Sitz des Tumors war ein Teil der Neugeborenen nicht lebensfähig. Bei einem kleinen Teil der Kinder konnte das Teratom mit Erfolg exstirpiert werden. Ein geringer Anteil der Teratome hatte embryonalen Charakter und zeigte Metastasen. Diese wenigen Fälle betrafen fast alle Erwachsene.

LITERATUR.

Aschoff, Patholog. Anatomie, Verl. G. Fischer, Jena, 1919.

Bell, W., Mixed Tumor of Thyroid. J. of. the amer. med. assoc. 86 Nr. 21 (1936).

Bettinger, Teratom der Schilddrüse, Med. Klinik (1928) Nr. 46, S. 1814.

Borst, Die Lehre von den Geschwülsten. Verl. I. F. Bergmann. Wiesbaden, 1902.

Borst, Allg. Pathologie der malignen Geschwülste. Verl. S. Hirzel, Leipzig, 1924.

Brokate, (Hamburg) Über ein Teratom embryonale der Schilddrüsengegend. Zentralbl. f. path. 32, S. 245 (1925).

Custer, H., Teratom der Schilddrüse, Frankf. Zeitschr. f. Path. 33, Heft 2, S. 125 (1936).

Hirsch, E. F. Malignant Mixed-Tumor of the thyroid gland with skeletal muscel fibers. Amer. J. Cancer 15 Nr. 1, 55 (1931).

Hördemann, R., Ein Fall von Teratom der Schilddrüsengegend. Frankf. Zeitschr. f. Path. 32, S. 245, 1925.

Lubarsch, Handb. d. spez. Pathol. Anatomie u. Histologie, Drüsen mit innerer Sekretion. Berlin 1926.

Lubarsch, Handb. d. spez. Pathol. Anatomie u. Histologie, weibl. Geschlechtsorgane, Berlin 1937.

Lubarsch-Ostertag, Ergebnisse d. Allg. Pathol. und pathol. Anatomie. 18 (1917) Wiesbaden.

Petersen, H., Histologie und mikr. Anatomie. I. F. Bergmann, München 1935.

Pusch, L. C. Nelsen, M. M. Congenital teratoma of the thyroid gland, report of a case and. a review of the literatur. Amer. J. Cancer 23, Nr. 4, 791. 1935.

An dieser Stelle möchte ich nicht versäumen, Herrn Med.-Rat Dr. med. Schneider, Direktor des Path. Institutes Stadtkrankenhaus Darmstadt, für die Anregungen und die Überlassung des Materials und des Sektionsprotokolls, sowie Herrn Prof. Dr. med. Herzog, Direktor des Path. Instituts der Universität Gießen, für die freundliche Übernahme des Referats meinen herzlichsten Dank auszusprechen.

Lebenslauf:

Am 5. März 1908 wurde ich als Sohn des Metzgersmeisters Rudolf Ulrich in Wölfersheim, Kreis Friedberg, geboren. Zuerst besuchte ich die Volksschule in Wölfersheim. Ein Jahr nach Volksschulentlassung trat ich in die Aufbauschule in Friedberg ein und legte dort an Ostern 1930 meine Reifeprüfung ab. Zunächst studierte ich in Gießen, Rostock, dann wieder in Gießen, wo ich im Herbst 1933 mein Physikum bestand. Die klinischen Semester verbrachte ich alle in Gießen und bestand dort im Frühjahr 1936 das Staatsexamen. Während meiner Praktikantenzeit war ich $4^1/_2$ Monate in der Frauenklinik Gießen und die restlichen $7^1/_2$ Monate im Stadtkrankenhaus Darmstadt. Approbiert wurde ich am 1. August 1937. Seit 2 Monaten bin ich im pathologischen Institut des Stadtkrankenhauses Darmstadt als Volontär mit der Anfertigung meiner Doktorarbeit beschäftigt.

Wilhelm Ulrich.